Aus dem Institut für physikalische Therapie und Röntgenologie
der Universität München. (Vorstand: Professor Dr. Boehm.)

Über die Formen und die Häufigkeit des Lobus venae azygos

Inaugural-Dissertation

zur
Erlangung der Doktorwürde
in der gesamten Medizin
der
Hohen Medizinischen Fakultät
der
Ludwig-Maximilians-Universität München

vorgelegt von

Hans Eckert

1938
Pilger-Druckerei G. m. b. H., Speyer a. Rh.

Referent: Herr Professor Dr. B o e h m, Vorstand des Institutes für physikalische Therapie und Röntgenologie der Universität München.

R. UNIV.
BIBLIOTHEEK
LEIDEN

Meinen lieben Eltern
in Dankbarkeit

Digitized by the Internet Archive
in 2026

https://archive.org/details/IA41548304_0107

Über die Formen und die Häufigkeit des Lobus venae azygos.

Zur normalen Lappenbildung der menschlichen Lunge kommen mehr oder weniger oft abnorme Abspaltungen, und zwar an der rechten Lunge drei an der Zahl.

1. Der vorne unten am Mediastinum liegende Lobus accessorius inferior, der durch einen von innen oben nach außen unten verlaufenden Spalt von der übrigen Lunge abgetrennt wird.
2. Der Lobus posterior, entstanden durch die Fortsetzung des wagrechten Septums zwischen Ober- und Mittellappen auf den Unterlappen, wodurch dessen Spitze als die genannte ungewöhnliche Lappenbildung weitgehend abgetrennt wird.
3. Der Lobus venae azygos, eine Abspaltung vom Oberlappen in dessen Spitzengebiet, auf den hier näher eingegangen werden soll.

Es handelt sich wie der Name schon sagt, um eine durch die Vena azygos verursachte Anomalie. Die genannte Vene biegt unter normalen Umständen in Höhe des dritten bis vierten Brustwirbels von der Wirbelsäule nach vorne ab und mündet, nachdem sie den rechten Hauptbronchus überkreuzt hat, in die Vena cava superior. Im Falle eines Lobus venae azygos aber, nimmt nach H. Müller (1) und Bluntschli (2) die Vena azygos von der Brustwirbelsäule ab ihren Weg zuerst in das Gebiet des Lungenraums, umschlingt dort die Wurzel dieses Lappens, um erst jetzt von hinten und außen kommend in die Cava zu endigen. Auf ihrem Weg durch die Lunge ist die Vene von den beiden Pleurablättern umgeben, die sich über ihr zu einer vierfachen Schicht vereinigen und eng aneinanderliegend gegen die Lungenoberfläche ziehen. Sie bilden so ein Septum, das sich in der Peripherie wieder in die einzelnen Blätter auflöst, die in die normalen Lungenfelle übergehen. Man hat hier also die gleichen Verhältnisse wie bei Mesenterium und Darm, daher der Name „Mesazygos" (Velde 3 u. 4, Vollmar 5, Daan 6). Durch diese Eigentümlichkeit ist die Entwicklungsgeschichte des Lobus zum größten Teil festgelegt: Es ist sicher, daß die Lungenfelle von der Vena azygos in die Lunge hineingezogen wurden, denn sie liegt ja am

untersten Ende des Septums. Die Wissenschaft steht nur noch vor der Entscheidung, ob die genannte Vene bei der Entstehung des Lappens aktiv beteiligt war, oder ob sie passiv geblieben ist. Die aktive Beteiligung ist nach Bluntschli (2) so zu verstehen, daß die Vene auf Grund einer frühzeitigen Adhärenz, beim Descensus des Herzens nicht über die Lungenspitze medialwärts hinweggleiten konnte. Sie war unter diesen Umständen gezwungen, dem Zug nach abwärts folgend, sich unter Mitnahme der Pleurablätter in die Lunge hineinzugraben. Passiv (H. Müller 1) wäre die Vene nur dann gewesen, wenn die wachsende Lunge einen sowieso vorhandenen Venenbogen benutzt hätte, um in den durch das Herabsteigen des Herzens freiwerdenden Raum hineinzuwachsen.

Der Bronchialbaum macht bei der Entstehung des Lobus venae azygos keine abnorme Entwicklung durch. Die Versorgung des Lappens übernimmt nach Bluntschli und H. Müller der normal vorhandene erste Seitenzweig des eparteriellen Bronchus.

Der Lobus venae azygos schwankt in seiner Größe innerhalb weiter Grenzen. Er kann so klein sein — wie auch aus unserem Bildermaterial hervorgeht — daß er fast hinter dem Sternum verschwindet, die Haarlinie sich nur 2—3 cm erhebt, um nun in starker Krümmung gegen das Brustbein abzubiegen. Der Lobus ist in diesem Fall etwa walnußgroß, anderseits kann er aber bei waagrecht liegendem Septum (Lobus apicodorsalis) die ganze Lungenspitze einnehmen. Bei einem kleinen Lappen findet man eine stark gekrümmte Haarlinie, die sich bei den größeren allmählich streckt und senkrecht zur Spitze hinzieht, dann vom Venenfleck ab geradlinig werdend, einen immer stärker nach außen ansteigenden Verlauf nimmt, bis sie nach Durchwanderung eines Winkels von 90° waagrecht liegt und somit dem größten bis jetzt beobachteten Lobus, dem von Barsony u. Koppenstein beschriebenen Lobus apicodorsalis entspricht. Die von der Vena azygos geschnürte Begrenzungsfläche ändert ihre Form ebenfalls wesentlich. Während sie am Anfang einem Ellipsoidmantel entspricht, wird sie bei der allmählichen Streckung der Haarlinie zur Geraden ein Kegelmantel und entwickelt sich beim Lobus apicorsalis beinahe zu einer Ebene.

Um dieses allmähliche Flachwerden des Septums zu verstehen, beobachtet man ausgehend von einem Lobus, dem eine senkrechte und gerade Haarlinie entspricht, das Verhalten jener frontal liegenden Konturlinie des Kegelmantels, die man bei der gewöhnlichen Sagittalaufnahme als die Haarlinie sieht, zu derjenigen Ebene, in welcher der Bogen der Vena azygos liegt. In diesem genannten er-

sten Fall bilden die beiden Medien fast einen 90° Winkel miteinander. Der Venenbogen hat sich bei der Entstehung des Lobus annähernd senkrecht durch die Lunge hindurchgeschnürt. Der Kegelmantel (es handelt sich in diesem Fall mehr um einen Zylinder, da überall derselbe Krümmungsradius) ist stark gekrümmt. Wird aber der Winkel zwischen Konturlinie und Venenebene stumpfer, so entstehen größere Krümmungsradien und größere Kegelmäntel, denn der Venenbogen wurde im Vergleich zu seiner Ebene schräg durch die Lunge hindurchgezogen. Wenn der Winkel 180° geworden ist, schnürt sich der Venenbogen in einer Ebene, die seiner eigenen entspricht, durch die Lunge hindurch; es kann deshalb keine Krümmung mehr entstehen. Man stecke zum Vergleich eine runde Scheibe in eben ausgebreiteten, lockeren Sand zur Hälfte hinein und schiebe sie senkrecht zur Sandoberfläche in Richtung ihrer Achse vorwärts. Es entsteht so eine stärker gekrümmte und tiefere Grube, als wenn die Scheibe in einem kleineren Winkel als 90° bewegt wird. Ganz umgelegt und in der vorherigen Richtung weitergeschoben, kann nur mehr eine Ebene entstehen.

Wenn Barsony u. Koppenstein (7) der Meinung Ausdruck geben, der Lobus apicodorsalis sei viel häufiger als er gesehen würde und Stibbe dessen Vorkommen auf 50% aller Lobus venae azygos schätzt, so können sie recht haben, denn der genannte Lobus ist wegen seiner fast ebenen Begrenzung nur in einer Strahlenrichtung sichtbar. Anders ist es jedoch bei den gewöhnlich beobachteten Lappenformen, deren Darstellbarkeit nicht an eine einzige Richtung gebunden ist. Dies hängt mit der Tatsache zusammen, daß diese Lobus durch die sogenannte Tangentialstrahlenresorption sichtbar werden (Velde 3). Praktisch können nämlich kurze Strecken eines Lobusseptums als ebenflächig gelten, sodaß es bei tangentialem Auftreffen der Röntgenstrahlen zu einer Summation der Strahlenresorptionen pro Streckeneinheit kommt. Je gewölbter der Interlobärspalt deshalb ist, desto größer der Winkel innerhalb dessen Grenzen die Röntgenstrahlen einen Flächensektor tangential treffen können und umgekehrt, je flacher das Septum, umso kleiner der zur Verfügung stehende Winkel, bis beim Lobus apicodorsalis nur mehr in einer einzigen Strahlenrichtung eine Abbildung zustande kommt.

Man kann, unter Berücksichtigung der vorher aufgestellten Formenerklärung den Satz aufstellen, daß der Lobus venae azygos umso schwerer darzustellen ist, je weiter nach außen die Haarlinie zieht, also je größer er wird.

Das Septum des Lobus venae azygos bildet sich unter den gleichen Verhältnissen ab, wie nach Daan (6) der Interlobärspalt zwischen Ober- und Mittellappen. Auch da handelt es sich um eine Tangentialstrahlenresorption (Abb. I).

Noch vor kurzer Zeit wurde behauptet, man könne dieses Septum nur bei pathologischen Veränderungen desselben auf dem Röntgenbild zu Gesicht bekommen. Es dürfte jedoch heute als sicher gelten, daß auch ein vollkommen normaler Spalt auf dem Bild erscheinen kann. Velde (4) stellt fest, ihn bei etwa 50% im übrigen vollkommen gesunden Lungen gefunden zu haben und es wäre nicht anzunehmen, daß diese 50% ausgerechnet eine Interlobärerkrankung ohne irgendwelche Beteiligung anderer Lungengebiete durchgemacht hätten. Eine Interlobärpleuritis würde auch kaum einen so glatten Lappenspalt, wie er meist gesehen wird, zurücklassen. Daan (6) gibt die Sichtbarkeit bei 30% aller Lungen an. Den Befunden unserem eigenen Material entsprechend, fand ich die Ansicht von Velde und Daan, was die Sichtbarkeit des Spaltes ohne interlobärpleuritische Vorgänge betrifft, in vollem Umfange bestätigt.

Während der Lobus apicodorsalis bisher nur von Barsony und Koppenstein (7) beschrieben wurde, hat die normale Form des Lobus venae azygos schon viel Beachtung in der Literatur gefunden. Am häufigsten werden Lobus mit annähernd senkrecht ansteigendem Septum beobachtet.

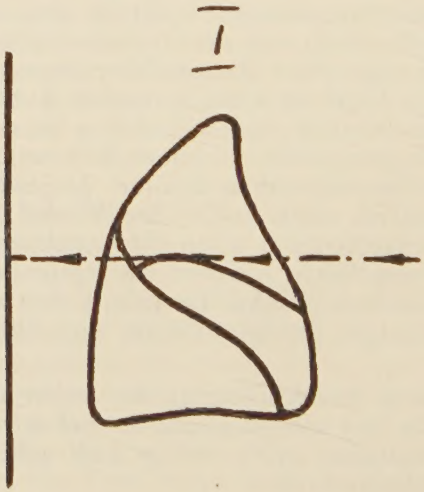

Durch Autopsien ist nachgewiesen worden, daß der Lobus vom hinteren Teil der Lungenspitze abgetrennt wird (H. Müller 1, Bluntschli 2, Hjelm und Hulten 9, Bendik und Weßler 10, Priesel 11). Er liegt der hinteren Brustwand und dem Mediastinum an, vorne bleibt die Lungenspitze ungeteilt. Dafür, daß der Lobus venae azygos hinten liegt, sprechen auch meine Aufnahmen in den Schrägdurchmessern, die ich in einem Fall machen konnte.

Bei den Strahlengängen 1 mit 4 bildete sich die Azygos in schmaler Tropfenform ab. Bei Aufnahme 5 verbreitete sich der Tropfen zur Kugel (siehe Skizze II).

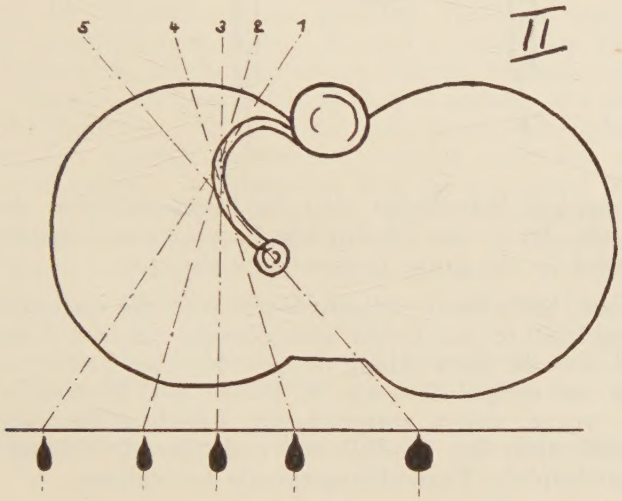

Die Kugelform kann nur dadurch zustandekommen, daß die Vene in ihrem vorderen Teil höchstens in Richtung ihres Verlaufes gespannt wird. Bei geringem Querdruck müßte sofort eine Entrundung entstehen.

Wenn man, zum Vergleich, einen Schlauch um einen Körper legt und an beiden Enden zieht (siehe Skizze III) so bleibt er in der Zugrichtung rund, während er sich in seiner Lage um den Körperumfang abflacht. Die Azygos kann sich also nur dann rund projizieren, wenn sie annähernd in ihrer letzten Verlaufsrichtung, die dann mit der Zugrichtung zusammenfällt, aufgenommen wurde. **D. h., daß der Lobus venae azygos nur medial von Projektionsrichtung 5 liegen kann — also hinten.**

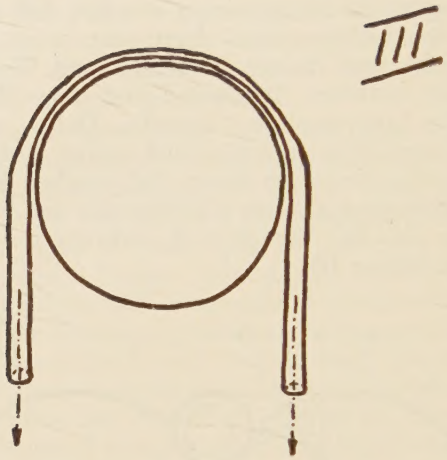

Viel weniger kompliziert sind die Lageverhältnisse des Lobus apicodorsalis, der — den Bildern von Barsony und Koppenstein (7) entsprechend — die ganze Lungenspitze abtrennt.

An dieser Stelle ist es vielleicht interessant, die vermutliche Entwicklungsgeschichte des Lobus apicodorsalis näher zu betrachten. Während über die Entwicklung des gewöhnlichen Lobus venae azygos schon vor einiger Zeit von H. Müller und Bluntschli (1 u. 2) berichtet wurde, stehen entsprechende Angaben über den Lobus apicodorsalis noch aus. Deshalb soll nachstehend versucht werden, eine wahrscheinliche Entwicklungstheorie zu erklären.

Man denkt vielleicht daran, daß der Bogen der Vena azygos von Anfang an besonders groß angelegt war und deshalb beim Descensus des Herzens nicht in das Mediastinum gleiten konnte, sondern außerhalb der Spitze an der Perpherie des Oberlappens nach abwärts gezogen wurde. Die Vena azygos umschlang also in diesem Fall zunächst den ganzen Oberlappen. In waagrechter Lage angelangt, müßte sich nun der Venenbogen verengert haben, um einen Lobus apicodorsalis abzuschnüren. Man hätte also zwei getrennt n a c h e i n a n d e r verlaufende Entwicklungsphasen anzunehmen. Erstens, Umschlingung des Oberlappens von seiten der Vena azygos, herabgleiten derselben bis zur Waagrechten und zweitens, Abschnürung des Lappens. Dies ist jedoch sehr unwahrscheinlich, denn während des sich in längerer Zeit abspielenden Entwicklungsvor-

ganges wirkt nicht zuerst eine senkrechte Kraft allein und anschließend eine waagrechte, sondern von vorneherein beide zusammen. So könnte nie ein Lobus apicodorsales zustande kommen. Das Ergebnis wäre vielmehr ein Lobus venae azygos von ungewöhnlicher Größe zwar, aber kein die Lungenspitze waagrecht abschneidender Lappen. Eine wahrscheinlichere Erklärung wäre die der frühzeitigen Adhäsion wie beim normalen Lobus. Wie aus der vorherigen Schilderung hervorgeht, sind, damit ein Lobus apicodorsalis entstehen kann, zwei Kräfte, eine senkrechte und eine waagrechte, die sich nacheinander auswirken, nötig. Tatsächlich finden sich aber stets beide gleichzeitig vor, in Gestalt ihrer Kraftresultante, die in Richtung der Verbindungslinie zwischen Adhäsion und der zukünftigen Lappenwurzel zieht. Es muß deshalb eine Möglichkeit geschaffen werden, welche es gestattet, daß sich die senkrechte Komponente allein auswirkt und was könnte es anderes sein als das Abreißen der Adhäsion, nachdem das Herz schon vollständig descendiert ist. Der elastisch gedehnte Venenring sucht sich sofort zu verkleinern, indem er zunächst den Weg des geringsten Widerstandes wählt, nämlich die Verengerung durch Herabgleiten entlang der Peripherie der Lungenspitze bis etwa zur Waagrechten, bezw. zu der Stelle, an welcher der Ringdurchmesser am kleinsten ist. Hier angelangt, schließt sich durch den elastischen Zug in waagrechter Richtung (2. Komponente) die langsame Abschnürung des Lobus apicodorsalis an. Das Herz muß deshalb vor dem Abriß der Verklebung vollständig descendiert sein, weil sonst ein zu frühzeitiges Einschneiden in die Lunge erfolgt.

Voraussetzungen dieser Theorie ist ein sehr dehnbares Venensystem.

Der Pathologe Wrisberg beschrieb den Lobus venae azygos im Jahre 1778 zum ersten Mal. Seitdem beschäftigten sich die Anatomen mit der Klärung dieser Anomalie. Rokitansky (12) schrieb 1861: „Die Duplikatur der Kostalpleura ist gegenüber den häufigeren überzähligen Duplikaturen des Bauchfelles zwar sehr selten, doch zeichnet sich eine im rechten Pleurasacke aus. — Sie bildet in der stumpfen Spitze desselben eine von oben außen nach ab- und einwärts hängende Falte, die an ihrem freien Rande den Bogen der Vena azygos aufnimmt und in einer überzähligen, den oberen Lungenlappen zerteilenden Incisur lagert."

Gruber (13), anhand eines Sektionsbefundes im Jahre 1880: „Durch einen supernumerären Einschnitt wurde die innere und hintere Partie des Spitzenstückes der Lunge als Spitzenlappen abgetrennt. Dieser Spitzenlapen hat einen eigenen Bronchus und eine eigene Gefäßversorgung. Die Vena azygos verläuft im Grunde des Einschnittes. Sie endet, ganz abnorm, an der rechten Wand des Anfangs der Vena cava superior, neben der Vena anonyma dextra."

Birsch-Hirschfeld 1887 (14) treffen mit ihrer Entwicklungstheorie schon die auch heute noch gültige, indem sie annehmen, daß „wohl durch frühzeitige Adhäsion der Vena azygos beim Descensus des Herzens, ein Stück von der Spitze der Lunge abgeschnürt wird."

Aschoff (15), H. Müller (1) und Bluntschli (2) geben genaue Erklärungen über die anatomischen Verhältnisse und bestätigen, was die Entwicklungsgeschichte dieses Lappens betrifft, teilweise die Ansicht von Birsch-Hirschfeld.

1923 erschien der Lobus venae azygos erstmals in der röntgenologischen Literatur, als die Röntgenologen Weßler und Jaches (16) ihn selbständig entdeckten, ohne ihn allerdings näher erklären zu können. Dies gelang 1927 Velde (3), der erkannte, daß diese abnorme Lappung mit dem Lobus Wrisbergii identisch ist. 1928 berichteten Hjelm und Hulten über 13 Fälle von Lobus venae azygos und wiesen darauf hin, daß der Schattenfleck am unteren Ende der Haarlinie von der axial getroffenen Vena azygos stammt.

Die ersten autoptischen Kontrollen stammen von Bendik und Weßler (10), die in zwei Fällen die Richtigkeit ihres Röntgenbefundes am Sektionstisch nachweisen konnten. Auch Hjelm und Hulten (9) und Priesel (11) fanden ihre Diagnose bei der Autopsie bestätigt.

Das charakteristische Bild eines Lobus venae azygos stellt sich nach Velde (3) und Barsony u. Koppenstein (7) auf dem Röntgenbild dar,

1. durch den Venenfleck knapp neben dem Sternum am oberen Mediastinum, gekennzeichnet durch seine Tropfenform mit nach oben gerichteter Spitze,

2. durch eine, meist nach außen konvexe, gegen die Lungenspitze verlaufende Haarlinie, die vom Interlobärseptum gebildet wird.

3. durch das Spitzendreieck oder eine umgekehrte Pfeilspitze, der Umschlagstelle der Pleurablätter entsprechend.

Der Venenfleck entspricht einem axial getroffenen Teilstück der Vena azygos, die Haarlinie dem tangential getroffenen Interlobärseptum, während das Spitzendreieck der Umschlagstelle der beiden Pleurablätter entspricht.

Wenn diese 3 Kennzeichen immer schön ausgebildet auf dem Film vorhanden wären, gäbe es keine differential-diagnostischen Schwierigkeiten, leider aber sind sie oft nur teilweise sichtbar, uncharakterstisch geformt oder sie fallen mit anderen Komturen zusammen. Die meisten Schwierigkeiten bietet die Differentialdiagnose gegen Stränge und Schwarten, in die Spitze ziehende Lungengefäße und substernale Struma.

Der Interlobärspalt zwischen Oberlappen und Lobus venae azygos kann durch eine Pleuritis verdickt und durch zirrhotische Vorgänge wie Schwarten und Stränge verzogen werden, sodaß von einer Haarlinie wenig oder nichts übrig bleibt und der kontinuierliche Verlauf winkelig unterbrochen ist. Auf diese Weise entstehen Bilder, welche Spitzenschwarten oder Stränge vortäuschen können.

Gefäße zeichnen sich häufig sehr schön, anderseits bleiben kleine Verzweigungen unsichtbar, sodaß man unter Umständen einen Interlobärspalt vor sich zu haben glaubt, besonders da sich dieser auch bei sicher diagnostiziertem Lobus nicht immer als Haarlinie projiziert, sondern durch irgendwelche sekundäre Vorgänge mehr oder weniger gleichmäßig verdickt erscheint.

Die tangential getroffene Kapsel einer substernalen Struma kann auf dem Röntgenbild Haarlinien ergeben, die eine Lobus venae azygos vorzutäuschen vermögen. So die Struma doppelseitig abgebildet ist, läßt sich die Differentialdiagnose gegen einen Lobus leicht ausscheiden, nicht aber wenn nur eine einseitige Abbildung zustande kommt. Unter diesen Umständen ist, wenn nicht ein Venenfleck oder ein Spitzendreieck gefunden wird, durch das Röntgenbild nicht ohne weiteres Klarheit zu schaffen. Bei den auch am Schirm sichtbaren Lobus glaubte man die Differentialdiagnose gegen Struma durch den Schluckakt ausscheiden zu können, es wurde aber erkannt (Velde 4), daß sich eine Struma beim Schlucken durchaus nicht immer mitbewegt. Ebenso wenig gelingt die Entscheidung beim Hustenlassen, da sich sowohl die Struma als auch der Lobus venae azygos nach medial und oben bewegen (Barsony u. Koppenstein 7).

Leicht kann es vorkommen, daß der Venenfleck mit Kalkschatten verwechselt wird. An der Ansatzstelle der Rippe am Sternum entsteht vielfach eine Kontur, die genau einem Venenfleck gleicht,

anderseits kann dieser im verbreiterten Mittelschatten verschwinden. Das Spitzendreieck ist manchmal bei sonst gut ausgebildeten Lobuskennzeichen unsichtbar, eine Tatsache, die aus unserem eigenen Bildermaterial hervorgeht. Die Diagnose ist dadurch nicht verhindert, denn im Vergleich zu den beiden anderen Kriterien eines Lobus venae azygos, spielt das Spitzendreieck eine geringere Rolle. Wenn man ein noch so schönes Dreieck zu sehen glaubt, im übrigen aber kein Anhaltspunkt für einen Lobus vorhanden ist, darf man nie einen solchen diagnostizieren, da geringe Spitzenadhäsionen die gleichen Bilder ergeben können.

Das vordere Ende der Vena azygos vor ihrer Einmündung in die Cava superior ist nach Priesel (11) in manchen Fällen deutlich sichtbar. Eine Tatsache, die wohl mit der genannten Erweiterung der Vena azygos durch das Fehlen von Querdrücken an dieser Stelle zusammenhängt, wodurch eine genügende Strahlenresorption gewährleistet ist.

Tumoren, persistierende Thymus, Mediastinitis, Mediastinalzysten und Aneurysmen sind zur Differentialdiagnose ebenfalls heranzuziehen. Auch eine Speiseröhrendilatation kann von Ungeübten mit einem Lobus venae azygos verwechselt werden.

Wie notwendig es ist, um das Vorkommen eines Lobus venae azygos zu wissen und einen solchen im Röntgenbild zu erkennen oder ihn wenigstens differentialdiagnostisch in Erwägung zu ziehen, zeigen die teilweise sehr folgenschweren Fehldiagnosen, die vorgekommen sind. Durch zu starke Spannung des Ringes, den die Vena azygos um den zuführenden Bronchus herum bildet, kann es zur Abschnürung desselben kommen und anschließend zur Atelektase innerhalb des Lobus. Im Röntgenbild wird diese Atelektase durch eine vom Spitzenfeld bis zum oberen Mediastinum gelegene, im allgemeinen nach außen konvex begrenzte Verschattung sichtbar. Bei Unkenntnis über den Lobus venae azygos kommt es nun zu Fehldiagnosen. So wurde aus diesem Bild unter anderem auch einmal ein leukämisches Drüsenpaket diagnostiziert (H. Müller 1). Bei der Anlegung eines Pneumothorax wollte man in einem beschriebenen Fall (Velde 4) die Spitzenschwarten durchtrennen; es handelte sich aber um einen nicht erkannten Lobus. Leider wurde dabei die Vena azygos durchschnitten und der Patient kam ad exitum.

Wenn keine krankhafte Veränderung vorliegt, steht dem Gelingen eines Pneumothorax von seiten des Lobus nichts entgegen,

die beiden visceralen Pleurablätter können sich von den parietalen, wie auch im übrigen Thoraxraum, ohne weiteres zurückziehen. Anders ist es aber, wenn pleuritische Verwachsungen eingetreten sind, so wie in dem oben beschriebenen Fall. Die Lunge ist jetzt nicht nur wie bei gewöhnlichen Spitzenschwarten durch einzelne Stränge, sondern mittels eines ganzen Segels an der oberen Brustwand befestigt.

Es handelt sich beim Lobus venae azygos nicht immer um einen „für die Klinik bedeutungslosen Nebenbefund", wie man lesen kann, sondern oft genug um eine die Diagnose bestimmende Hauptsache.

Vollmar (5), Hjelm u. Hulten (9), Bendik u. Weßler (10) und Litten (21), beschrieben Verschattungen des Lobus venae azygos, denen eine Atelektase oder ein Infiltrat zugrunde lag. Vollmar berichtet außerdem über zwei Fälle von Abscedierung des Lappens. Velde (4) sah einen Lobus, der bei pneumonischer Erkrankung der übrigen Lunge gesund blieb und umgekehrt entdeckte Hepner (22) eine auf den Azygoslappen isolierte Pneumonie. Ein Exsudat im Interlobärspalt zwischen Lobus venae azygos und Oberlappen wird oft entdeckt, so von Hjelm und Hulten (9), Illig (23), Leeser (17), Bendik und Weßler (10).

Müller und Süß (24), Brulé und Lièvre (26) und Cascelli (27), fanden auf den Lobus beschränkte tuberkulöse Infiltrate, während Jalet (25) auf Grund seiner Erfahrungen feststellt, daß es bei tuberkulösen Erkrankungen des Lappenspaltes zum Bild einer Caverne kommen kann. Lamarque und Betoulières (28) geben an, daß eine leichte Verschleierung des Lobus venae azygos nicht immer pathologisch zu sein braucht, sondern es sich auch um eine geringere Luftfüllung handeln kann.

Entsprechend all dieser Angaben, kann die Behauptung einer klinischen Bedeutungslosigkeit des Lobus venae azygos wohl kaum mehr aufrecht erhalten werden.

Bei Unsicherheit über das Vorliegen eines Lobus ist oft dadurch abzuhelfen, daß Aufnahmen in den beiden Schrägdurchmessern gemacht werden. Da die Begrenzungsfläche bezw. das Interlobärseptum, wie bereits geschildert, einem Kegelmantel oder einem Ellipsoid entspricht und das Septum durch Tangentialstrahlenresorption sichtbar wird, entsteht nicht nur in sagittaler Richtung, sondern auch in den Schrägdurchmessern aufgenommen ein Lobusbild. Bei diesen Aufnahmen bekommt man nun die Haarlinie deshalb einmal weiter lateral und das andere Mal mehr medial als einer

irgendwo angenommenen Spange entspräche, weil nicht jedesmal ein in gleicher Tiefe sich befindender Körper projiziert wird, sondern verschiedene Längsschnitte des Ellipsoidmantels aus verschiedenen Tiefen des Lungenraumes (siehe folgende Skizzen). Man legt gewissermaßen Tangenten an den Mantel, die sich in ihrer Richtung auf die Platte projizieren. Man muß darauf achten, daß der Winkel zum geraden Durchmesser bei beiden Schrägaufnahmen der gleiche ist. Wenn man dann die drei Aufnahmen aufeinanderlegt, so müßten die einzelnen Punkte einer Schwarte auf den beiden schrägen Aufnahmen von den entsprechenden Punkten der Sagittalaufnahme immer denselben Abstand haben (Daan 8). Ist dies nicht der Fall, so kann es sich, vorausgesetzt, daß wir auf allen 3 Bildern eine Linie und nicht einen stärkeren Körper sehen, nie um eine Spitzenstrang handeln, es ist dann mit absoluter Sicherheit immer die Tangentialstrahlenresorption eines Körpermantels, also ein Lobus venae azygos.

(Abb. 1V.) Schematischer waagrechter Schnitt durch das Spitzengebiet mit angenommenem Strang. Ein Punkt mit gleichen Winkeln im 1. und 2. Durchmesser fotografiert, ergibt gleiche Bildabstände im Vergleich zur Aufnahme in sagittaler Richtung.

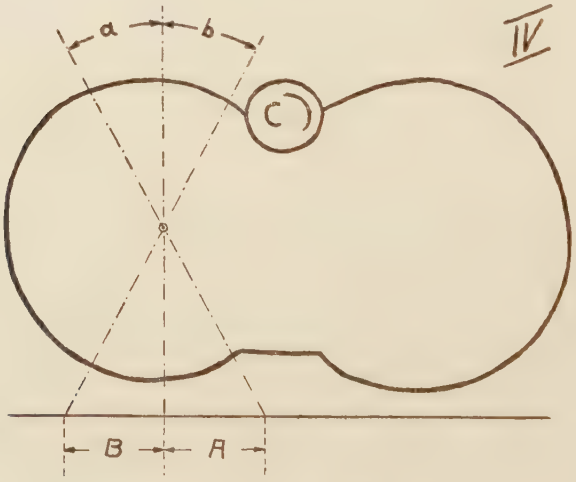

Wenn also Winkel a = Winkel b, dann ist A = B.

(Abb. V.) Schematischer waagrechter Schnitt durch das Spitzengebiet mit angenommenem Lobus venae azygos. Es wird, wie aus der Zeichnung zu ersehen ist, jeweils eine andere Teilstrecke des Mantelquerschnittes abgebildet, deshalb, **trotzdem Winkel a = Winkel b,** Abstand A ≠ Abstand B.

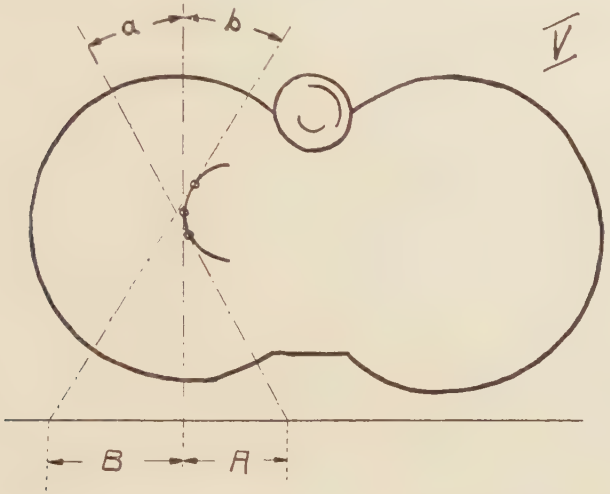

Litten (21) schlägt zur Sicherung der Diagnose die stereoskopischen Aufnahme vor und hat selbst gute Ergebnisse erzielt.

Eine dritte Möglichkeit ist die Tomographie, mit der uns ein ausgezeichnetes Mittel in die Hand gegeben ist, den Lobus venae azygos nicht nur sicher festzustellen, sondern auch Form und Lage zu klären. Mittels dieses Verfahrens ist man in der Lage, das zu durchleuchtende Medium gewissermaßen in Schnitte zu zerlegen und jeden solchen einzeln zu fotografieren. Auf den Lobus venae azygos angewandt, legt man „Frontalabschnitte" durch den Thorax und bekommt dadurch Klarheit über Form und Lage, als man die Bilder in der Schnittentfernung hintereinander stellt und so sich die Verhältnisse der Wirklichkeit genau entsprechend reproduzieren kann. In unserem Institut wurden von R e k s i c k mittels einer besonderen Aufnahmeart besonders gute Ergebnisse erzielt.

In Schnitten, die der vorderen Brustwand zu nahe sind, ist vom Lobus venae azygos nichts zu sehen, erst wenn man gegen die Wirbelsäule hin fortschreitet, tritt er allmählich und immer größer wer-

dend, hervor. Diese Tasache ist auch als absoluter Beweis der Rückwärtslage des Lappens zu betrachten.

Um die Plattensammlung unseres Institutes nach Lobus venae azygos zu durchsuchen, verwendete ich von einem Jahrgang nur die in dieser Richtung einwandfrei zu beurteilenden Filme. Nach Ausscheidung der durch krankhafte Vorgänge zu stark veränderten Lungen, blieben 2256 Aufnahmen zurück, unter denen sich 12 sichere Lobus befanden und eine größere Anzahl wahrscheinlicher, bei denen keine sichere Diagnose gestellt werden konnte. Immerhin machen die sicher diagnostizierten 0,53% aus, während die meisten Autoren 0,08—0,36% errechnen. Ich fand in der röntgenologischen Literatur allerdings vereinzelt auch größere Häufigkeitsangaben, die den meinigen schon eher entsprechen.

So hält Leeser (17) das Vorkommen des Lobus venae azygos für viel häufiger als ⅓%, er begegnete ihm innerhalb weniger Wochen 13 mal. Barsony u. Koppenstein (7) glauben ebenfalls an einen höheren Prozentsatz. Bourdellès u. Jalet (18) geben eine Häufigkeit von 0,5% an.

Aufgefallen ist mir, daß sich bei den von mir gefundenen 12 Lobus kein in jeder Hinsicht besonders schön ausgebildeter befand, während ich doch bei, in meiner Anwesenheit aufgenommenen Bildern, unter einer viel geringeren Zahl mehrere besonders schöne feststellen konnte. Vielleicht hängt dies mit der schlechteren Aufnahmetechnik bei den zu meiner Statistik verwendeten Filmen zusammen. Während ich im Institut anwesend war, wurde die alte Röhre mit ihrem großen Brennfleck durch eine moderne Rotalix ersetzt. Neben der Brennfleckverkleinerung macht sich auch die kürzere Belichtungszeit sehr günstig bemerkbar. Sie ist bei der Rotalix auf etwa ¼ von ehedem herabgesetzt; die Bewegungsunschärfe ist dadurch wesentlich geringer geworden. Die Häufigkeit dürfte sich, diesen Umstand mitberechnet, um einige Zehntel % erhöhen.

Eine Reihe gut ausgebildeter Lobus ließen sich mit Sicherheit bereits am Schirm diagnostizieren und nicht nur am Venenfleck, sondern es fielen sofort auch die Haarlinien auf. Das Spitzendreieck wurde dagegen nicht gesehen, was wohl mit dem Stäbchenmangel in der Vovea centralis, von denen das Sehen im Dunkeln abhängt (Glasscheib 29) in Zusammenhang zu bringen ist. Beim Fixieren der Gegend, in welcher die Pleuraumschlagstelle zu vermuten ist, stellt sich automatisch die Vovea centralis ein. Da wir im Dunkeln wegen des genannten Stäbchenmangels der Vovea gewissermaßen ein centralis Skotom haben, kann an dieser Stelle keine Bildwirkung

entstehen. Beim exzentrischen Sehen wird das Spitzendreieck, welches sogar auf dem Film meist nur sehr schwach abgebildet ist, kaum gesehen.

Süß (24) hat empfohlen, Röntgenbilder von Blutsverwandten solcher Patienten, die einen Lobus venae azygos zeigten anzufertigen, um eine möglicherweise vorhandene Vererbbarkeit festzustellen. Loben (19) beschrieb in der Folge das Vorkommen von Lobus bei einem Geschwisterpaar. Daan (6) gibt an, daß von 5 Lobusfällen in einem Jahr 3 aus einer Familie und zwar von Kind, Mutter und Bruder der Mutter stammten. Lamarque u. Betoulières (28) berichten über das Vorkommen eines Lobus venae azygos bei Vater und Sohn. In unserem Institut wurde an beiden Personen eines Zwillingspaares ein Lobus festgestellt.

Ich bin der Ansicht, daß sich auf Grund dieser Befunde — wenn sie auch noch keinen Beweis bedeuten — sehr wohl an eine Vererbbarkeit denken läßt.

Interessant sind die Angaben von Jalet (20). Er fand 6 Lobusfälle, von denen drei von Franzosen, zwei von Arabern und einer von einem Senegalneger stammten, und ist infolge dieses Befundes der Ansicht, daß die Rassenzugehörigkeit, was das Vorkommen von Lobus venae azygos betrifft, keine Rolle spielt.

Zusammenfassung.

1. Von den 3 Kennzeichen eines Lobus venae azygos spielt das Spitzendreieck nur eine bestätigende Rolle.
2. Schwarten, substernale Struma und gegen die Lungenspitze ziehende Gefäße machen die meisten differentialdiagnostischen Schwierigkeiten.
3. Zur Differentialdiagnose gegen Spitzenschwarten eignen sich Aufnahmen in den Schrägdurchmessern; diese müssen nach beiden Seiten um den gleichen Winkel gedreht werden.
4. Das Flachwerden des Interlobärseptums zwischen Lobus venae azygos und Oberlappen mit wachsender Größe des Lobus, hängt mit dem Durchschneiden des Venenrings in immer flacherem Winkel durch die Spitze zusammen.
   Man kann den Satz aufstellen: Je größer der Lobus venae azygos, umso flacher das Interlobärseptum und umso schwerer die Diagnose.
5. Die Entstehung eines Lobus apicodorsalis ist wohl durch das Abreißen einer Adhäsion, welche die Vena azygos lateral der höchsten Erhebung der Lungenspitze festhält, zu erklären. Die Lösung der Adhäsion darf erst nach vollendetem Descensus des Herzens stattfinden, denn nur dadurch ist ein schnelles Herabgleiten des Venenringes am äußeren Umfang der Lungenspitze gewährleistet. In etwa waagrechter Lage angelangt, erfolgt die Abschnürung des Lobus.
6. Die Häufigkeit an unserem Material ist mindestens 0,53%.
7. Ein gut ausgebildeter Lobus venae azygos kann nicht selten bereits am Schirm festgestellt werden.
8. Zur Frage der Vererblichkeit des Lobus venae azygos kann insofern ein Beitrag geliefert werden, als ich in unserem Plattenmaterial bei beiden Personen eines Zwillingspaares den genannten Lappen vorfand.

Literaturangaben.

1. H. Müller, Lehrbuch der spez. pathol. Anatomie u. Histologie Henke Lubarsch.
2. Bluntschli, Gegenbaurs Jahrbuch, Bd. 33, 562.
3. Velde, Fortschritt Röntgenstrahlen, 36, 315.
4. Velde, Fortschritt Röntgenstrahlen, 42, 82.
5. Vollmar, Fortschritt Röntgenstrahlen, 41, 731.
6. Daan, Acta Radiol. XIV, 375.
7. Barsony u. Koppenstein, Fortschritt Röntgenstrahlen 39 u. 41 (1110 bezw. 439).
8. Keibel-Mall, Handbuch der Entwicklungsgesch. des Menschen, 1911, Bd. 2, 479.
9. Hjelm und Hulten, Acta Radiol. IX, 129.
10. Bendik u. Weßler, Fortschritt Röntgenstrahlen, 38, 768.
11. Priesel, Fortschritt Röntgenstrahlen, 40, 804.
12. Rokitansky, Lehrbuch der pathol. Anatomie, 3. Aufl., 32.
13. Gruber, Virchows Archiv, Bd. 81, 475.
14. Birsch-Hirschfeld, Lehrb. der pathol. Anat., 3. Aufl., 409.
15. Aschoff, Lehrb. der pathol. Anat., 4. Aufl., 315.
16. Weßler und Jaches, in ihrem Buch über die klinische Röntgenologie der Thoraxerkrankungen.
17. Leeser, Röntgenpraxis, 1929, Bd. 1, 267.
18. Bourdellès u. Jalet, Massen & Cie. 1933, 160.
19. Loben, Fortschritt Röntgenstrahlen, 43/231.
20. Jalet, Bull. Soc. Radiol. med. France 19, 158.
21. Litten, Deutsche Med. Wochenschrift 1929.
22. Hepner, Monatsschrift Kinderheilkunde, 47, 311.
23. Illig, Fortschritt Röntgenstrahlen, 39, 428.
24. Süß, Medizinische Klinik 1928, 1790.
25. Jalet, J. de Radiol. 16, 245.
26. Brulé und Lièvre, Bull. Soc. méd. Hôp. Paris VII.
27. Cascelli, Beitrag, Klin. Tbk. 78.
28. Lamarque und Betoulières, Bull. Soc. Radiol. méd. France 19.
29. Glasscheib, Allgemeine Röntgenkunde, 2. Aufl. 1936.

Ich danke Herrn Professor Dr. B o e h m für die Überlassung der Arbeit und für die Übernahme des Referates. Herrn Oberarzt Dr. E k e r t und Herrn Dr. S c h o r r für wertvolle Anregungen und Förderung ebenfalls besonderen Dank.

Lebenslauf.

Am 7. Mai 1910 wurde ich, Hans Eckert, als Sohn des städtischen Beamten Josef Eckert zu München geboren. Nach meiner Volksschulzeit besuchte ich die Rupprecht-Oberrealschule München, in der ich nach 9 Jahren, im April 1930 die Abschlußprüfung bestand. Sofort anschließend arbeitete ich 6 Monate lang im Städt. Gaswerk München als Maschinenbaupraktikant und wurde im November 1930 Mitglied der Münchener Technischen Hochschule um Maschinenbau zu studieren. Während des zweiten Semesters, im Juni 1931, wechselte ich jedoch das Studium und wandte mich der Medizinischen Wissenschaft zu. Im Wintersemester 1933 legte ich die Medizinische Vorprüfung ab und im Jahre 1936 von September bis Dezember das Staatsexamen. Meine ganze Studienzeit verbrachte ich in München.

PILGER
DRUCK